


İnflamatuvar Barsak Hastalıklarında Tetkikler



İnflamatuvar
Barsak Hastalıkları
Derneđi

www.ibhd.org.tr

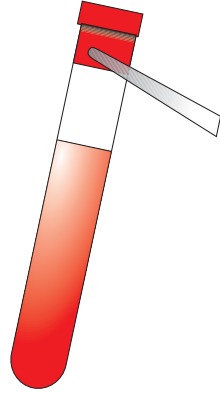
İçindekiler

Kan testleri	2
• Tam Kan Sayımı	2
• Eritrosit Sedimentasyon Hızı	3
• C-reaktif Protein	3
• Ferritin	3
• Vitamin B ₁₂ ve Folik Asit	3
• Karaciğer Fonksiyon Testleri	4
• Uluslararası Normalize Oran (INR)	4
• Üre ve Elektrolitler	4
• Kemik Kimyası	5
• Magnezyum	5
• Eser Elementler	5
<hr/>	
Endoskopi	6
• Proktoskopi	7
• Sigmoidoskopi	7
• Fleksibl Sigmoidoskopi	7
• Kolonoskopi	8
• Gastroskopi	8
<hr/>	
Radyografler (x-ışınları)	9
• Batın Radyografisi	9
• Göğüs Radyografisi	9
• Eklem Radyografisi	9
• Kemik Dansitometresi (DEXA tarama)	10
• Baryum Yemeği	10
• Baryumun İzlenmesi	10
• İnce Barsak Lavmanı	10
• Baryum Lavmanı	11
<hr/>	
Taramalar	12
• Ultrason	12
• BT Tarama (Bilgisayarlı Tomografi)	12
• MRI Tarama (Manyetik Rezonans Görüntüleme)	13
• Nükleer Tıp Taramaları	13

Kan Testleri

Ülseratif kolitin (ÜK) ya da Crohn hastalığının vücuttaki etkilerini izlemekte kullanılan çeşitli kan testleri bulunmaktadır. Kan testleri, hastalık remisyonda olduğunda bazen aylarca gerekmez ya da hastalığın ya da alevlenmeler sırasında yapılan ilaç tedavisinin etkisini izlemek üzere sıkça gerekli olabilir.

Kan örnekleri genellikle bir şırıngaya ya da bir dizi küçük vakum tübüne bağlanmış bir iğne kullanılarak koldaki bir toplardamardan alınmaktadır. Bazı özelleşmiş testlerin aç karnına yapılması gerekebilmektedir. Bu durumda testi düzenleyen laboratuvarından ya da doktordan özel talimatlar alacaksınız:



● Tam Kan Sayımı

İBH'da en sık yapılan kan testi tam kan sayımıdır. Hemoglobin düzeyi anemi (kansızlık) olup olmadığını gösterecektir. Beyaz hücre sayısı inflamasyon ya da infeksiyon için bir göstergedir. Trombositler kanın pıhtılaşması için gerekli olan küçük hücrelerdir ve sayıları inflamasyon sırasında artmış olabilir. Azathioprin gibi bazı ilaçlar kemik iliğini etkileyebilirler ve kırmızı hücrelerin, beyaz hücrelerin ve/veya trombositlerin sayılarını azaltabilirler. Azathioprin alınırken düzenli tam kan sayımı takibi gerekmektedir.

Kan Testleri

● Eritrosit Sedimentasyon Hızı (ESR)

Bu, kırmızı kan hücrelerinin tüpte ne kadar hızlı çöktüğünü gösteren çok basit bir ölçümdür. Genellikle yavaş gerçekleşmekte, ancak aktif inflamasyon varlığında yükselmektedir.

● C-reaktif protein (CRP)

Bu proteinin kan düzeyleri inflamasyon ya da infeksiyon varlığında çok hızlı artmaktadır. Özellikle Crohn'da, hastalık aktivitesini izlerken ESR ile birlikte kullanılmaktadır.

● Ferritin

Bu proteinin oranı da inflamasyonda değişmektedir. Daha da önemlisi vücudun demir depoları ile olan bağlantısıdır. Düşük düzeyde olması demir desteği gerektiğini göstermektedir.

● Vitamin B₁₂ ve Folik Asit

Bu vitaminler sağlıklı kan hücreleri oluşumu ve başka bir çok vücut işlevi için gereklidir. Düşük folik asit düzeyleri kötü beslenmeyi ve muhtemelen ince barsaktan kötü besin emilimini gösterir. Vitamin B₁₂ yalnızca ince barsağın alt ucundan (terminal ileum) emilmektedir. Bu bölgede ağır Crohn hastalığı varlığı ya da terminal ileumun cerrahi olarak çıkartılması enjeksiyon yoluyla düzenli vitamin B₁₂ destekleri gerektirebilir.

Kan Testleri

● Karaciğer Fonskiyon Testleri

Bu test karaciğerin sağlığı hakkında bilgi veren bir grup enzimi ölçmektedir. Bu testler, hastalığın kendisine ya da ilaç tedavisine bağlı olarak anormal hale gelebilirler. Albumin gibi önemli proteinlerin düzeyi de ölçülmektedir. Kötü beslenme, devamlı ve uzun süreli ishal ya da kronik inflamasyon nedeniyle albumin azalabilir.

● Uluslararası Normalize Oran (INR)

Bir kan pıhtılaşması testidir. Bu test sıklıkla karaciğer kan testleri anormal olduğunda yapılmaktadır. Karaciğer, hasardan sonra kanı pıhtılaştırmak üzere birlikte çalışan proteinleri yapar. Eğer karaciğer iyi çalışmıyorsa, kan pıhtılaşması anormal hal alabilir. INR bunu anlamanın çok duyarlı bir yoludur.

● Üre ve Elektrolitler

Sodyum, potasyum, klor, bikarbonat, üre ve kreatinin düzeyleri böbrek işlevinin göstergeleridir. Üre ve kreatinin düzeyleri, beslenme durumunu değerlendirmek için de kullanılmaktadırlar. İdrarda sodyum, potasyum ve üre düzeyleri, özellikle kişi ekstra sıvı ve tuz gereksinimi içinde olduğunda beslenme tedavisini izlemek için kullanılmaktadırlar. Bu ağır ishal ya da stomadan (barsak ağzı) yüksek hacimde kayıp ile birlikte ortaya çıkabilir.

Kan Testleri

● Kemik Kimyası

Kalsiyum, fosfat ve alkalen fosfotaz adı verilen bir enzimin düzeyleri beslenme durumunu ölçmekte ve olası kemik sorunlarını ayırdetmektedir. Eğer böyle bir olasılık varsa, o zaman vitamin D ve paratiroid hormonunun kan düzeyleri kontrol edilebilir. Bu kan testleri, tümüyle normal kan kemik kimyasına karşın varolabilecek osteoporozu (kemik erimesi) saptamanın iyi bir yolu değildir.

● Magnezyum

Genellikle potasyum ve kalsiyum ile birlikte beslenme durumunun kontrolü için ölçülmektedir. Magnezyum düzeyleri ağır ishal sonucunda düşük düzeylere inebilir. Düşük düzeyler kas güçsüzlüğüne yol açabilir.

● Eser Elementler

Bunlar, sağlık için küçük miktarlarda bulunan çinko, selenyum, kromyum ve diğer mineralleri içermektedir. Bu mineraller intravenöz yolla uzun süreli yapay beslenme alan kişilerde gerekli durumlarda ölçülmektedirler.

Endoskopi

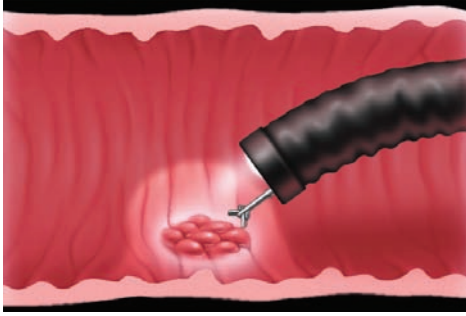
Endoskopik inceleme sırasında vücudun belli bir kısmının incelenmesi için doğal bir açıklığa ya da stomaya bir alet sokulmaktadır. Böylece, iç döşeyici tabaka ayrıntılı olarak görülebilmekte ve biyopsiler (küçük örnekler) alınabilmektedir. Bunlar, herhangi bir inflamasyonun şiddetinin ya da tipinin saptanması amacıyla genellikle mikroskopik olarak incelenmektedir. Biyopsiler herhangi bir infeksiyonun var olup olmadığını görmek için de incelenebilmektedir.

Bazı incelemeler ayaktan hasta kliniğinde, ancak daha sıklıkla özelleşmiş endoskopi ünitelerinde yapılmaktadır. Genellikle, ne kadar süre yemek yenmeyeceğine ve hangi barsak hazırlığının kullanılacağına ilişkin bilgiler inceleme öncesi anlatılmaktadır.

Bazı endoskopilerde, özellikle kolonoskopide sakinleştirici (sedasyon yapan) bir ilaç verilebilmektedir. Bu kısmen sizin gevşemenize yardımcı olmak için ve kısmen de rahatsızlığın azaltılması içindir. Çoğu olguda bu opsiyoneldir ve uyanık mı yoksa dalgın mı olmayı tercih edeceğinize siz karar vermeye çalışmalısınız. Eğer işlem sizde özellikle gerginlik yaratıyorsa, o zaman bir miktar sedasyon yapılması daha uygun olacaktır. Sedasyondan sonra araba kullanmanız mümkün olmayacaktır ve işlem sonunda sizi eve götürmek için birine ihtiyacınız olacaktır.

Farklı amaçlar için kullanılan farklı tiplerde endoskopik yöntemler bulunmaktadır. Burada İBH ile ilgili başlıca işlemler anlatılmıştır:

Endoskopi



● Proktoskopi

Bu, genellikle ayaktan hasta kliniğinde yapılan ve çok az sıkıntı veren hızlı bir incelemedir. Proktoskop anüse sokulan küçük metal ya da plastik bir alettir. Rektum hakkında sınırlı bir görüntüye olanak sağlar. Spesifik şekilde, anal kanalın fissürler, fistüller ve hemoroidler yönünden incelenmesi amacıyla kullanılır.

● Sigmoidoskopi

Sigmoidoskopi rijit ya da fleksibl (esnek) olabilir. Rijit sigmoidoskopi sıklıkla ayaktan hasta kliniği ziyareti sırasında yapılır ve proktoskopiye benzer. Rektumun ve aşağı sigmoid kolonun incelenmesine olanak sağlar. Ülseratif kolitin şiddetinin değerlendirilmesi için iyi bir yöntemdir.

● Fleksibl Sigmoidoskopi

İshal çok şiddetli olmadıkça, fleksibl sigmoidoskopi öncesi barsak atıklarının temizlenmesi için lavman uygulanması gereklidir. İnceleme yaklaşık beş dakika sürer ve genellikle sedasyonsuz yapılır. Kolonun şişirilmesi için verilen hava ya da karbon dioksit nedeni ile bir miktar rahatsızlık olabilir. İnceleme bazı

Endoskopi

polikliniklerde ve daha sıklıkla bir endoskopi ünitesinde yapılmaktadır. Alet yaklaşık 60 cm uzunluğundadır. Kolonu splenik fleksuraya kadar incelemek için kullanılmaktadır. Bu, yalnızca kolonun sol tarafının incelenmesi demektir. Kalın barsağın bu kısmını etkileyen ülseratif kolit ve Crohn hastalığı teşhis ve takibinde yararlıdır.

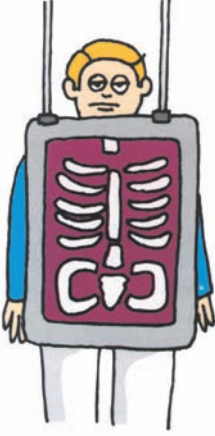● Kolonoskopi

Kolonoskop, çoğu olguda tüm kolonu (kalın barsak) ve terminal ileumu (ince barsağın alt ucu) incelemek için yeterli uzunlukta esnek bir alettir. Bu nedenle sıklıkla ülseratif kolitin ya da Crohn hastalığının yaygınlığını ve şiddetini değerlendirmek için kullanılmaktadır. Aynı zamanda barsak ameliyatı sonrasında anastomoz bölgesini (barsak bölümlerinin birleştirildiği yer) incelemek için de kullanılır. Eğer Crohn hastalığı tekrarlırsa, bu sıklıkla anastomoz hattında olmaktadır. Bu inceleme sırasında kolonun kesinlikle temiz olması gereklidir. İncelemeden önceki gün bol sıvı alınması zorunludur. Ayrıca barsak temizliği amacıyla bazı ilaçların alınması da gereklidir. Kolonoskopi yarım saat kadar sürebilir ve genellikle sedasyon altında yapılır.

● Gastroskopi

Gastroskop fleksibl endoskopların en incesidir. Bununla, özofagus (yemek borusu), mide ve duodenum (ince barsağın ilk kısmı) ülserasyonlar ve inflamasyon yönünden incelenebilir. Gastroskopi aç karnına yapılan bir işlemdir. Gastroskopun yutulması, boğaza bir lokal anestetik sprey sıkılması ve sedatif ilaç verilmesi ile kolaylaştırılmıştır. Beş ile on dakika süren bu inceleme için sedasyon yapılması, kesinlikle, isteğe bağlıdır.

Radyografler (Röntgen)



Göğüsün, karnın (batın) ya da eklemlerin basit bir incelemesi olan düz radyograflerden faydalı bilgiler elde edilebilir. İnflamatuvar barsak hastalıklarında, çok sıklıkla, 'kontrast' olarak bilinen radyo-opak materyal barsağın hatlarını belirlemek için ağız yoluyla ya da rektum içine verilebildiği gibi kan damarlarının hatlarını belirlemek için kan damarları içine de verilebilmektedir.

● Batın Radyografisi

Barsaktaki gazın durumu kolitin yaygınlığı ve şiddeti hakkında yararlı bilgiler verebilir. Şiddetli karın ağrısı olan kişilerde batın radyografisi kalın ya da ince barsakta tıkanma olup olmadığına karar vermeye yardımcı olabilir.

● Göğüs Radyografisi

Göğüs radyografisi ile özellikle kalp ve akciğerler incelenmektedir ve sıklıkla medikal bir 'check-up' parçası olarak istenmektedir.

● Eklem Radyografisi

Bazı İBH'lı kişiler artrit (eklem iltihabı) ve eklemde şişmeden yakınmaktadırlar. Ağrılı eklemlerin radyografisi bir miktar bilgi verebilir. Eğer kişide sırt ağrısı varsa, eklem inflamasyonu bulguları yönünden omurga, sakro-iliak eklemler, pelvis ve kalçaların radyografisi de alınabilir.

Radyografler (Röntgen)

● Kemik Dansitometresi (DEXA Taraması)

Bu, lomber (aşağı) omurgada ve femurun (uyluk kemiği) üst ucunda kemik mineral dansitesinin (yoğunluğunun) ölçülmesi için kullanılan özel bir radyografik tekniktir. Amacı, kemik dansitesinin normal olup olmadığını ya da kırık oluşması olasılığının yüksek olduğu bir düzeye (osteoporoz–kemik erimesi) düşüp düşmediğini saptamaktır. Hem ülseratif kolit hem de Crohn hastalığında ve özellikle uzun süre kortizonlu ilaçlar alındığında osteoporoz gelişebilmektedir.

● Baryum Yemeği

Bu, gastroskopinin radyografik eşdeğeridir. Özofagusun (yemek borusu), midenin ve duodenumun (oniki parmak barsağı) hatlarının belirlenmesi için sıvı baryum yutulur.

● Baryumun İzlenmesi

Baryum yutulur, ancak mide üzerinde yoğunlaşmak yerine, inceleme süresince baryum ince barsağın tüm uzunluğu boyunca izlenir. İnceleme sırasında çeşitli görüntüler alınır. Baryumun barsakta aşağı inme hızı çok değişkendir. Bu nedenle, barsağın en ayrıntılı incelenmesi gereken bölgesine bağlı olarak inceleme iki saat ya da daha uzun sürebilir.

● İnce Barsak Lavmanı

Bu baryumun ince barsağa verilmesinin farklı bir yoludur. İnce bir tüp burundan ya da ağızdan sokulur ve özofagustan aşağı inerek mideden duodenuma geçer. Daha sonra ince barsağın hatlarının belirlenmesi için baryum tüpten akıtılırken aynı anda barsağı

Radyografler (Röntgen)

şişirmek amacıyla hava da verilir. Bu ayrıntılı radyografler (x-ışını görüntüleri) sağlar. Striktürlerin (barsak içi darlıklar) varlığından kaygılanılıyorsa ya da baryum yemeği sırasında ince barsağa ilişkin iyi görüntüler alınması zor olmuşsa, bu inceleme özellikle yararlıdır. Baryumun ve havanın yutulmayıp bir tüpten akıtılması nedeni ile ince barsak lavmanı, baryum yemeğinde daha hızlı yapılma eğilimindedir. Buna karşın daha sıkıntı vericidir.

● Baryum Lavmanı

Bu, kolonoskopinin radyografik eşdeğeridir. Kolonun temizlenmesi için önceden barsak hazırlığı gerekmektedir. Rektuma bir tüp sokulmakta ve sıvı baryum kolon içine akıtılmaktadır. Kolon içinde manevra yapılmakta ve barsağın şişirilmesi ve baryumla döşeli alanı örtmesi için hava verilmektedir. Bu, birçok farklı pozisyonda alınan ince ayrıntılı görüntüler sağlamaktadır. İnceleme yaklaşık 20 dakika sürmektedir.

Baryum incelemesinden sonra bir ya da iki gün barsak hareketleri azalır ve boşaltım yapmaları zor olur. Bu durum normaldir, şaşırmayınız ve endişelenmeyiniz. Tüm baryum dışarı çıkana dek her gün hafif bir laksatif almak bazen yardımcı olabilmektedir.

Taramalar



● Ultrason

İç organların görüntülerini oluşturmak için çok yüksek sıklıkta ses dalgaları kullanılmaktadır. Sıklıkla karaciğere, safra kesesine, böbreklere ve pelvik organlara (mesane, rahim vb) bakmak için ve İBH'da karın içi kitleleri izlemek ya da kişide apse ya da sıvı birikimi olup olmadığını anlamak için kullanılmaktadır. Crohn hastalığında barsağın kalınlaşmış, iltihaplı bölümlerini ayırdetmeye yardımcı olabilir.

● BT Taraması (Bilgisayarlı Tomografi)

Bu taramada x-ışınları kullanılmaktadır. Görüntüler, bir bilgisayar ile, vücut boyunca dilimler halinde üretilir (enine kesitler). Tarayıcı, ortası boş yatay bir alettir ve taranmakta olan kişi tarayıcı boyunca yavaşça kayan hareketli bir masa üzerinde yatar. Vücudun taranacak kısmına göre bazen kan akımına enjeksiyonlar yapılır, bazen kontrast (baryum sıvısı) yutulur ya da rektum içine verilir. BT taraması 20 ile 45 dakika arasında sürebilir.

Taramalar

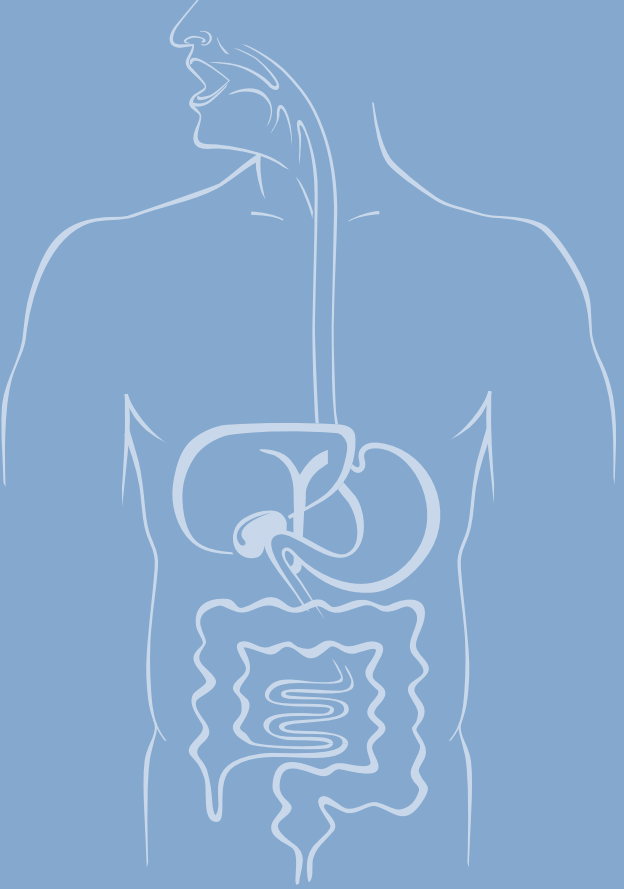
● MRI Taraması (Manyetik Rezonans Görüntüleme)

Tarayıcı, bir bilgisayar kullanarak ayrıntılı görüntüler oluşturan çok güçlü, büyük bir mıknatıstır. Karaciğer ve kemik gibi organlara bakmak için çok iyi bir yoldur. İBH'da, bazen, anüs çevresindeki fistüllerin aranması için kullanılmaktadır. Gelecekte bu tip taramaların kullanılma olasılığı daha fazladır, ancak tarama sürecinde barsakların doğal hareketleri nedeni ile görüntülerin yorumlanması güç olabilir.

● Nükleer Tıp Taramaları

Bun taramalar bir kan örneği almayı ve daha sonra beyaz kan hücrelerini az miktarda radyoaktivite ile işaretlemeyi içermektedir. Alınan kan daha sonra vücuda yeniden enjekte edilmektedir. Beyaz hücreler inflamasyon alanlarına çekilmekte, daha sonra radyoaktiviteye duyarlı bir gamma kamera kullanılarak ayırdedilebilmektedirler. Tarama, iltihaplı barsak alanlarını ve karın içindeki apseleri saptamak için kullanılmaktadır. Diğer nükleer tıp taramaları, vücutta karaciğer, dalak, böbrekler ve kemikler gibi farklı bölgeleri gösteren radyoaktif işaretli proteinlerin enjeksiyonunu içermektedir. Farklı organlar için farklı radyoaktif maddeler (izotoplar) kullanılmaktadır.

www.ibhd.org.tr



aris
ali raif ilaç sanayi